

KENDİ KENDİNE MEME MUAYENESİ



Haz. Ecz. Neslihan UĞUR

Op. Dr. Kağan KOCATEPE
Kadın Hastalıkları Uzmanı

Dikkat: Kendi kendine meme muayenesi usulüne uygun uygulanmadığında meme(leri)nizde bir sorun varmış izlenimi edinmenize ve böylece gereksiz yere kaygı duymanıza neden olabilir. Bu nedenle aşağıdaki açıklamaları dikkatlice okuduktan ve anlatılan muayene usulünü iyice kavradığınızda emin olduktan sonra muayeneye başlamanız önerilir. Gerekli durumlarda ve özellikle de muayeneniz sırasında normal dışı olduğunu düşündüğünüz bir bulguya rastladığınızda doktorunuza mutlaka danışmalısınız.

Kendi kendine meme muayenesi ne zaman yapılmalıdır?

Kendi kendine meme muayenesi ideal olarak adet döngüsünün 5.-7. günleri arasında, ayda bir kez yapılmalıdır.

Adet kanamasının başlamasıyla birlikte kanda östrojen ve progesteron hormonlarının etkinlikleri nispeten azalır ve meme dokusunu incelemek kolaylaşır. Yukarıda belirtilen günler dışında ve özellikle de adet kanamasına yakın yapılan meme muayenelerinde bu hormonların etkisiyle memeler dolgun ve bastırmakla ağrılı olurlar. Bu da kendi

kendine muayenenin etkinliğini önemli derecede azaltır.

Menopoz döneminde olan ve adet görmeyen kadınlar ise her ayın kendi belirledikleri bir gününde bu muayeneyi yapabilirler. Menopoz döneminde kullandıkları hormon ilaçları nedeniyle düzenli olarak adet görmeye devam eden kadınlar da yine bu muayeneyi adet döngüsünün 5.-7. günleri arasında yapmalıdır.

Kendi kendine meme muayenesi nasıl yapılmalıdır?

Kendi kendine meme muayenesinin üç ayrı aşaması vardır:

- 1-Gözle değerlendirme,
- 2-Yatar pozisyonda elle değerlendirme,
- 3-Ayakta elle değerlendirme.

Her bir aşama meme dokusu hakkında çok değerli bilgiler verir ve mutlaka uygulanmalıdır.

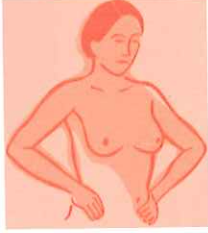1-Memelerin gözle değerlendirilmesi

Kendi kendine meme muayenesinin ilk basamağı memelerin gözle değerlendirilmesidir. İyi aydınlatılmış bir odada üstünüzü çıkarıp ayna karşısına geçerek meme muayenenize başlayın:

Bu muayene önemlidir...

Her bilinçli kadın kendi kendine meme muayenesi yapmayı öğrenmeli ve bu muayeneyi düzenli olarak yapmayı alışkanlık haline getirmelidir. Memedeki kitlelerin %80'i, bu kitleler iyi huylu olsun, kötü huylu olsun, kadınların kendisi tarafından ya tesadüfen, ya da kendi kendine meme muayenesinde keşfedilmektedir. Tesadüfen keşfedilen kitleler genellikle çok büyük kitleler olmakta, aksine, usulüne uygun olarak yapılan bir kendi kendine meme muayenesinde daha ufak çaptaki kitleleri ve ek olarak meme kanserine işaret edebilecek bazı bulguları keşfetme imkanı doğmaktadır.

Şekil 1: Kendi kendine meme muayenesinde memelerin eller kalçalardayken gözlemlenmesi



Elleriniz kalçalarınızdayken (yukarıdaki resim), avuçlarınızı önde sıkarken, kollarınız yanlarda serbest sallanır durumdayken, elleriniz havadayken (aşağıdaki resim) ve vücut öne serbestçe eğilmiş durumdayken, toplam beş ayrı pozisyonda her iki memenizi aynada iyice inceleyin.

Şekil 2: Kendi kendine meme muayenesinde memelerin eller havadayken gözlemlenmesi



Bu incelemenin toplam beş ayrı pozisyonda yapılmasının amacı meme dokusunun arkasında kalan kasların çeşitli pozisyonlarda farklı şekilde kasılmasının ve böylece meme dokusundaki muhtemel habis oluşumların gözle görülebilir hale gelmesinin sağlanmasıdır. Memedeki habis kitleler çoğu durumda memeye sabit bir duruş kazandıran Cooper bağlarının ve meme arkasındaki kasların işlevlerini bozar ve bu durum memeye çeşitli pozisyonlar verilerek belirgin hale getirilebilir.

Nelere dikkat etmelisiniz?

Gözle değerlendirmede memelerinizde belirgin şişlik, meme cildinde içe doğru çekilme alanları, renk değişiklikleri, kızarıklık, yüzeysel damarlarda önceden varolmayan bir belirginleşme hali, ciltte "portakal kabuğu" manzarası (cilt yüzeyinde lenf kanalı tıkanıklıklarına bağlı olarak portakal kabuğu görünümünü andıran değişiklikler) gibi bulgular arayın. Özellikle bir pozisyondan diğerine geçişte bazı değişiklikler belirginleşebilir.

Aynada memelerinizden birinin diğerine göre daha farklı bir boyutta olduğunu fark ederseniz endişeye kapılmayın. Başka bir bulgunun yokluğunda bu yapısal normal bir durum olarak kabul edilir.

Meme ucunun içe doğru çekilmesi, tümüyle içe gömülmesi, meme başında şekil ve renk değişiklikleri aramanız gereken diğer bulgulardır. Meme uçlarınız önceden beri içe dönükse bu yapısal bir durumdur, önemli olan böyle bir değişikliğin yeni ortaya çıkmış olup olmamasıdır. Bir pozisyondan diğerine geçişte içe gömülen veya dışarı taşan meme başı normal dışı bir durumun habercisi olabilir.

Yukarıdaki görsel değişikliklerin varlığı memelerinizde normal dışı bir durumun varlığını göstermemekle beraber, doktora başvurulmasını gerektiren durumlardır.

Meme uçları sıkılmalı mı?

Kendi kendine yapılan meme muayenesinde meme uçlarının sıkılarak buradan sıvı gelip gelmediğinin araştırılmasının gerekli olup olmadığı henüz tartışmalıdır.

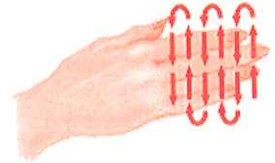
Genel görüş, doktor tarafından yıllık gerçekleştirilen olağan meme muayenesinde meme uçlarının sıkılarak sıvı akışı olup olmadığının

araştırılmasının ve kadının meme uçlarından kendiliğinden gelen sıvı akışını doktoruna haber vermesinin yeterli olduğu yönündedir. Bu konuda doktorunuzun önerilerine uymalısınız.

Elle değerlendirme usulleri

Elle değerlendirmede meme dokusunda normalde varolan meme dokusu ile olmaması gereken bir dokunun ayrımı önemlidir. Elle değerlendirmede meme dokusu asla baş ve işaret parmağı arasında sıkılmamalı, elin baş ve serçe parmakları dışında kalan üç parmağı meme dokusu üzerine yerleştirilerek tarama parmaklarının hassas olan iç yüzleriyle dokuyu hissederek yapılmalıdır (şekil 3).

Şekil 3: Elle muayenede elin üç parmağının iç yüzeyleri kullanılarak tarama yapılır. Şekilde yukarıdan aşağı-aşağıdan yukarı tarama usulü gözlenmektedir.



Meme dokusunun tümüyle taranması, memenin koltukaltından göğüs kemiğine, köprücük kemiğinden memenin alt sınırına kadar tüm alanların dikkatlice hissedilerek taranması demektir. Bu amaca yönelik olarak aşağıdaki şekilde gördüğünüz gibi parmak uçlarınızı meme üzerinden kaldırmadan memenin tamamını ya daireler çizerek, ya yukarıdan aşağı-aşağıdan yukarı tarayarak ya da merkezden dışa tarayarak değerlendirebilirsiniz. Çoğu kadına yukarıdan aşağı-aşağıdan yukarı tarama daha kolay gelir. Siz de deneyerek

kendiniz hangi yöntemin daha kolay geldiğini bulabilirsiniz.

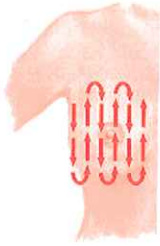Muayeneyi yaparken parmaklarınızı yalnızca cilt üzerinde kaydırmanız bulgu vermez. Her memede her taramayı toplam üç kez hafif, orta ve şiddetlice bastırarak tekrarlayın.

Şekil 4: Elle muayenede meme dokusu yukarıda görülen şekillerde taranabilir. Kendinize hangi usul daha rahat geliyorsa onu benimseyin.



Karmaşık gibi gelse de usulüne uygun yaptığınız iki-üç muayene sonunda ellerinizin otomatikleştiğini göreceksiniz.

Şekil 5: Yandaki şekilde elle muayenede memenin yukarıdan aşağı-aşağıdan yukarı taraması gösterilmiştir.



Elinize gelenlerin anlamı nedir?

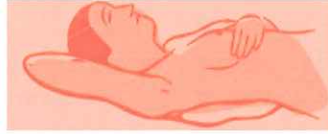Meme dokunuzu baş parmak ve işaret parmaklarınız arasında sıkıştırarak incelemeyi denediğinizde elinize büyükçe kitleler gelecektir. Bu "kitleler" normal meme dokunuzdur. Kendi kendine meme muayenesinde amaç bu kitleler arasında yer alan normal dışı tümöral yapıların saptanmasıdır. Meme muayenesini yukarıda anlatıldığı şekilde yaptığınızda normal meme dokusu arasındaki muhtemel normal dışı kitleleri saptama şansınız yüksektir.

Bu ön bilgiler sonrasında artık elle muayeneye geçebilirsiniz:

2-Memelerin yatar pozisyonda elle değerlendirilmesi

Memelerinizi yatar pozisyonda elle değerlendirmek için sırtüstü yatın. Sağ omzunuzun altına bir yastık veya katlanmış bir havlu yerleştirdikten sonra sağ elinizi başınızın altına koyun. Bu aşamada meme dokunuz bir yana doğru kaymamalı ortada durmalıdır.

Şekil 4: Yatar pozisyonda elle muayenede sağ memenin değerlendirilmesi



Daha sonra sol el parmaklarınızla memenizi yukarıda anlatıldığı şekilde tümüyle tarayın.

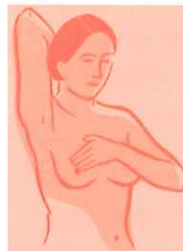Sağ memenizin değerlendirmesini tamamladıktan sonra şimdi de aynı işlemleri sol memenizde gerçekleştirin.

Yatar pozisyonda elle muayenede kayganlığı artırmak için pudra kullanmanız faydalı olabilir.

3-Memelerin ayakta elle değerlendirilmesi

Bu muayene ideal olarak duş altındayken sabunlu elle yapılır. Zira

Şekil 7: Memelerin ayakta elle değerlendirilmesi



suyun ve sabunun etkisiyle meme dokusundaki muhtemel kitleler çok daha kolay ulaşılır hale gelirler.

Ayakta muayenede şekilde görüldüğü gibi önce sağ elinizi ensenize yerleştirin ve yatar pozisyonda elle değerlendirmede yaptığınız işlemleri önce sağ memeniz için sonra da sol memeniz için tekrarlayın.

Ayakta yapılan muayene özellikle üst dış kadrandaki kitlelerin daha iyi fark edilmesini sağlar. Meme kanserlerinin %60-70'i meme dokusunun en yoğun olduğu bu bölgede görülür.

Hangi durumlarda doktorunuza haber vermelisiniz?

Öncelikle unutmamanız gereken şudur: Memede ele gelen bir kitlenin habisi olma olasılığı düşüktür. Ancak her kitle mutlaka doktor tarafından ileri incelemelerle değerlendirilmesi gerekir.

Gözleme aşamasında bir sorun olduğunu düşündüğünüzde, sıkmayla sıvı geldiğinde ve/veya elinize kitle geldiğini fark ettiğinizde gecikmeden doktora başvurmalısınız.

Tekrarlamakta fayda var: Memedeki kitlelerin %80'i kadın tarafından yapılan bu aylık muayenede saptanır.

Kaynak:

- gebelik.org: gebelik öncesi, gebelik, doğum, lohusalık dönemi
- jinekoloji.net: genel kadın sağlığı

- aile planlaması
- kadın sağlığında koruyucu hekimlik